



# Памятка по самообследованию МОЛОЧНЫХ ЖЕЛЕЗ

**Симптомы, при которых следует незамедлительно обратиться к врачу!**

Обнаружение плотного, **БЕЗБОЛЕЗНЕННОГО**, неровного образования в молочной железе (наиболее точное сравнение – «камушек»).

**Могут быть следующие изменения молочной железы при осмотре:**



- Втяжение соска
- Втяжение кожи над прощупываемым образованием
- Покраснение кожи
- Уплотнение кожи над прощупываемым образованием
- Язвочка на одном соске
- Кровянистые или черные выделения из соска
- Увеличенные, плотные и безболезненные лимфатические узлы в подмышечных впадинах

## Самообследование

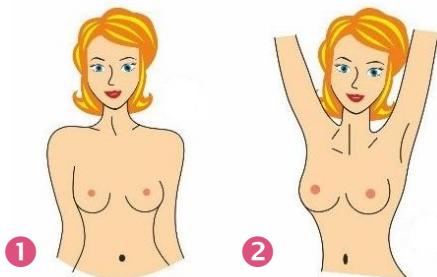
**Данный вид самоконтроля рекомендуется всем женщинам.**

**В возрасте до 30 лет – 1 раз в три месяца, старше 30 лет – ежемесячно.**

**Наиболее подходящие дни – 7 – 10 день менструального цикла (1 день менструального цикла – это первый день менструации).**

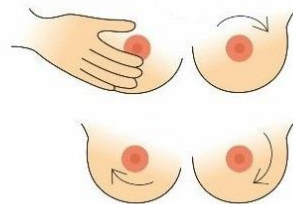
**Для женщин в менопаузе целесообразно выбрать какой-либо определенный день месяца для осмотра (5 января, 5 февраля, 5 марта и т.д.).**

## Чтобы провести самообследование, нужно выполнить 7 простых шагов:



1. Разденьтесь и встаньте перед зеркалом прямо, опустите руки вдоль тела и внимательно осмотрите молочные железы. Они должны быть одинакового размера, симметричные. Обращайте внимание на любые изменения – ямки, складки, асимметрии.
2. Заведите руки за голову и повторите осмотр.

3. Для обследования левой молочной железы положите левую руку за голову, пальцы правой руки держите плоско, плавно и легко надавливайте ими на молочную железу по спирали от периферии к центру, прощупывая всю поверхность.



4. То же самое проделайте и с левой молочной железой. Убедитесь, что в тканях молочной железы нет уплотнений.



5. Обследуйте соски: сожмите сосок двумя пальцами и посмотрите, как восстанавливается сосок, не втянут ли, есть ли выделения.

6. Лягте на спину и 1 повторите самообследование по пунктам 3, 4 данной инструкции.
7. Завершите осмотр прощупыванием поочередно подмышечных областей на предмет наличия уплотнений и опухолей, заводя руку с исследуемой стороны за голову.

